Lane Medical Library

1901

Hereditäre multiple Exostosen.

Inaugural-Dissertation

zur

Erlangung der Doktorwürde in der Medizin u. Chirurgie

welche

mit Genehmigung der hohen medizinischen Fakultät

der

Vereinigten Friedrichs-Universität Halle-Wittenberg

am Sonnabend, den 30. März 1901

öffentlich vortragen wird

Carl Keller

approb. Arzt

aus Lörrach (Grossherzogtum Baden).

HALLE a. S.

R. Paul Nietschmann Buchdruckerei

1901.

Gedruckt mit Genehmigung der Medizinischen Fakultät der Universität zu Halle.

Referent: Prof. Dr. v. Bramann.

Harnack
z. Zt. Dekan.

Seinem lieben Vater

in Dankbarkeit gewidmet

der Verfasser.

Digitized by the Internet Archive
in 2026

https://archive.org/details/IA40153712_0467

Multiple cartilaginäre Exostosen sind Knochenauswüchse, die in frühester Jugend entstehen, seltener angeboren sind und, ohne Schmerzen zu verursachen, solange an Grösse zunehmen, als der Körper wächst. Sie sind knorplig präformiert und verknöchern allmählich während der Knochenwachstumsperiode; es sind also im Wesentlichen verknöcherte Enchondrosen resp. Ecchondrosen (Ecchondrosis ossificans). Sie besitzen einen Überzug von hyalinem Knorpel und haben meist Kolbenform, oder aber die Gestalt eines Mittelfussknochens, oder die eines Processus styloides ossis temporalis. Ihr Vorkommen beschränkt sich nicht allein auf den Menschen, man hat sie auch bei Säugetieren, besonders bei Pferd und Rind beobachtet. Sehr charakteristisch ist der Sitz der cartilaginären multipeln Exostosen, nämlich an den Epiphysenenden der langen Röhrenknochen, seltener an glatten Knochen. Mit den Exostosen, die im Anschluss an Traumen auftreten, haben sie nichts zu thun. Zuweilen tragen sie einen Schleimbeutel, der bei nahem Sitz am Gelenk von diesem ausgeht, in den meisten Fällen jedoch nach Art eines accessorischen Schleimbeutels entsteht, also durch Lockerung des zwischen Exostose und den darüber hinwegziehenden Muskeln gelegenen Bindegewebes. Hie und da können sich Exostosen durch Traumen plötzlich oder allmählich loslösen. Sie liegen dann als toter Körper an den betreffenden Stellen. In einigen Fällen sollen sie resorbiert worden sein.

Eine besondere Eigentümlichkeit der multipeln cartilaginären Exostosen ist ihre Erblichkeit. Es ist das Verdienst Reineckes, aus der Litteratur 36 erbliche Fälle zusammengestellt zu haben, bei denen er die Erblichkeit ein Mal bis in die fünfte Generation verfolgen konnte (Price, Lancet 1868), fünfzehn Mal bis in die dritte (Schmidt, Marlé, Weber, Stanley, Gibney, Fischer u. a.), zwölf Mal bis in die zweite (Lloyd, Nast, Sonnenschein, Brenner u. a.). Unter letzteren führt Reinecke auch den von Braune in seiner Inaugural-Dissertation beschriebenen Fall an, den ich um eine weitere Generation bereichern und ergänzen kann.

Braune beschreibt einen 48jährigen Mann, sowie seine beiden Söhne von 20 und 16 Jahren, die alle drei mit multipeln Exostosen behaftet sind. Von den beiden Söhnen hat der ältere, der jetzt 38 Jahre zählt, inzwischen geheiratet und einen Sohn erhalten, der gegenwärtig zehn Jahre alt ist, und in ganz typischer Weise wie sein Vater an multipeln Exostosen leidet.

Im Folgenden will ich versuchen, eine eingehende Beschreibung und Besprechung von Vater und Sohn zu geben. Zunächst jedoch mögen einige anamnestische Angaben, die ich teils aus der Dissertation von Braune, teils vom Vater selbst entnommen habe, Berücksichtigung finden.

Der Grossvater stammte aus gesunder Familie und war nie ernstlich krank gewesen. Schon im ersten Lebensjahr soll die Mutter an ihm zwei erbsengrosse Höckerchen an der unteren Epiphyse der rechten Tibia, sowie an der linken Seite der Brust entdeckt haben. Im achten Lebensjahr waren nach ärztlicher Aussage 19 verschiedene grössere und kleinere Höcker vorhanden, die auf Knochen aufsitzend der Palpation zugänglich

waren. Die oben erwähnte Geschwulst am unteren Ende der rechten Tibia war damals schon faustgross.

Patient (der Grossvater ist gemeint) ist Vater von sechs Kindern, vier Knaben und zwei Mädchen. Seine Frau ist nicht mit ihm verwandt und stammt aus gesunder Familie. Nun sollen nach Braune's Aussage in der Familie des Grossvaters keine Exostosenbildungen vorgekommen sein, während der Sohn des Grossvaters (der jetzt 38jährige Vater des 10jährigen Knaben) steif und fest behauptet, dass dies der Fall gewesen sei. Ferner soll die Verwandtschaft des Mannes mit einer skrophulösen Diathese behaftet gewesen sein, wie denn auch mehrere Kinder desselben an Lymphdrüsenschwellung mit Neigung zur Abscedirung gelitten haben und zum Teil noch leiden. Von den sechs Kindern sind vier am Leben; die beiden Verstorbenen — es sind dies die beiden Töchter — gingen nach Angabe der Mutter im Alter von vier und fünf Jahren an Schwächezuständen zugrunde. Tumoren hat die Mutter nie an ihnen bemerkt. Unter den vier Söhnen zeigen die beiden jüngeren multiple Exostosen, während die beiden älteren frei davon sind.

Im Winter 1868/69 liess sich der Grossvater den rechten Unterschenkel amputieren, da die Geschwulst am unteren Ende der rechten Tibia partiell nekrotisch geworden war, im Verein mit den gangränescierenden Hautdecken Jauche sezernierte und einen foetiden Geruch verbreitete.

Erst nach der Operation soll eine genauere Untersuchung des Patienten möglich gewesen sein. Dabei habe sich Folgendes gezeigt:

Links: „An der zweiten und dritten Rippe eine Auftreibung.“ Eine zweite, welche an der vierten Rippe sass,

war früher in seiner Jugendzeit, durch den Stoss eines Schulkameraden abgebrochen worden und ist nicht mehr festgewachsen, die Beweglichkeit ist ziemlich bedeutend, zeigt keine Krepitation und ist nicht schmerzhaft.

An der inneren Seite des oberen Drittels des Humerus eine leistenförmige Exostose.

An dem unteren Gelenkende der ersten Phalanx des Zeigefingers eine Auftreibung, wodurch eine Knickung derselben nach Innen veranlasst wurde.

Am Femur zwei Tumoren, beide an der unteren Epiphyse, die eine, welche hakenförmig gebogen und gänseeigross ist, sieht nach aussen und aufwärts, und sitzt ungefähr $1^1/_2$ Zoll ($4^1/_2$ cm) breit über der Epiphysenlinie; die andere wallnussgrosse, sieht nach innen und ist bloss 1 Zoll (3 cm) breit von der Epiphysenlinie entfernt.

Am oberen Ende der Tibia eine 1 Zoll (3 cm) lange leistenförmige Geschwulst in der Nähe der Epiphisenlinie, ausserdem zwei kleinere erbsengrosse Höckerchen an der Crista tibiae.

An der Fibula desselben Unterschenkels eine diffuse Verdickung des unteren Endes derselben, die jedoch ziemlich weit hinauf zu reichen scheint.

Rechts: An der oberen Epiphyse des Radius eine Exostose, ferner:

Am unteren Ende des Femur zwei Tumoren; der eine nach aussen sehende ist faustgross, der andere nach innen sehende gänseeigross; beide sitzen $1^1/_2$ Zoll ($4^1/_2$ cm) über der Epiphysenlinie, ausserdem zeigt sich ein Zoll (3 cm) unter letzterem eine tiefe Narbe.

Endlich die kindskopfgrosse amputierte Geschwulst. Dieser Tumor, das untere Ende des rechten Unterschenkels einnehmend,

umgreift die Tibia in ihrer vorderen, inneren und hinteren Peripherie und hängt an letzterer Stelle, ähnlich wie zwei Eiszapfen durch knöcherne, solide 1 Zoll (3 cm) lange und dicke Brücke, sowohl mit der Fibula als auch mit der Tibia zusammen.

Der Tumor hat eine drusig gelappte Gestalt, die einzelnen Concremente bilden oft wunderlich baumkronenartige oder korallenartige Gestalten; an vielen Stellen lassen sich ohne Mühe Stücke der Substanz abbrechen, während an der inneren Seite sich ein grosser nekrotischer Defekt vorfindet. Die Malleolen resp. die unteren Epiphysen der Tibia und Fibula sind synostotisch verbunden, während die Tibia am unteren Ende eine leichte Hyperostose zeigt. Ähnlich jener brückenartigen Exostose fand sich bei der Operation selbst eine vor, welche der Säge durch ihre elfenbeinerne Härte einen nicht geringen Widerstand entgegengesetzt hatte. Die distale Hälfte der beiden rechten Unterschenkelknochen mit dem Tumor befindet sich in der hiesigen Chirurg. Universitätsklinik.

Wahrscheinlich ist es, dass hier ursprünglich eine im Wachstum begriffene, also zum grossen Teil noch aus Knorpel bestehende Exostose irgend welchen mechanischen Insulten ausgesetzt war, vielleicht bedingt durch das Tragen enger Beinkleider, was ja für Schneider früher ausserordentlich charakteristisch war, und so zu einer malignen Geschwulst wurde, die etwa als Osteochondrosarcom zu bezeichnen wäre, indem sie aus Knochen- und Knorpelsubstanz besteht und wohl auch —, sicher lässt sich dies zwar nicht mehr nachweisen, doch spricht die Malignität und der Zerfall dafür — sarcomatöse Elemente einst geborgen hat.

Ich gehe nunmehr zur Besprechung des Vaters (Paul Kühne, Schneidermeister aus Radegast) über.

Dieser, Paul Kühne, Schneidermeister aus Radegast zählt jetzt 38 Jahre und macht folgende anamnestische Angaben; Er habe in seiner Kindheit Masern durchgemacht und sei sonst stets gesund gewesen, geschwollene Drüsen habe er nie gehabt. Sein jüngerer Bruder habe auch Knochenauswüchse und zwar in viel stärkerem Maasse wie er, derselbe habe an Drüsenschwellungen am Halse gelitten und sei deswegen öfters geschnitten worden, jetzt sei er in Amerika verschollen.

Patient ist von kräftigem Körperbau, Zeichen von Rhachitis sind nicht vorhanden. Muskulatur und Fettpolster sind reichlich entwickelt.

Seine Grösse beträgt 1,67 m. Die Arme messen im Ganzen 0,76 m; davon kommen auf die Oberarme 0,32 m, auf die Vorderarme 0,25 m, auf die Hände 0,19 m, die untere Extremität hat eine Länge von 0,87 m. Davon fallen auf die Femora je 0,41 m, auf die Unterschenkel je 0,39 m, auf die Fusshöhe 0,07 m. Von den Füssen selbst misst der linke 0,27 m, der rechte nur 0,26 m.

Die ersten Tumoren wurden bei ihm schon im ersten Lebensjahre entdeckt; es waren dies die besonders grossen am rechten Oberschenkel und linken Unterschenkel befindlichen. Im Laufe der Jahre wuchsen sie allmählich ohne jeglichen Schmerz; und von Zeit zu Zeit wurden neue Knochenauswüchse beobachtet. Vom 17.—20. Jahre ist Patient stärker gewachsen und dementsprechend auch die Exostosen. Seit dem 21. Jahre hätten sie bis heute an Grösse nicht mehr zugenommen, doch sollen sie früher näher an den Gelenkenden gesessen haben. Schmerzhaft seien die Geschwülste nie gewesen, auch hatten sie ihn in den

Bewegungen nie gehindert; er soll ein tüchtiger Fussgänger sein und will seit seinem 20. Lebensjahr in der grössten am rechten Femur sitzenden Exostose nach anstrengenden Märschen ziehende Schmerzen, die bald wieder verschwanden, bemerkt haben.

Exostosen finden sich bei ihm an folgenden Stellen:

Links: An der zweiten Rippe findet sich dicht an der Verbindung des Rippenknorpels mit der knöchernen Rippe eine erbsengrosse Prominenz, die jedoch nur schwer zu fühlen ist, mit Röntgenstrahlen aber gut sichtbar gemacht werden kann. Sie scheint hakenförmig nach unten gebogen zu sein und im gleichen Niveau mit der betreffenden Rippe zu liegen.

Am linken Humerus findet sich 10 cm unterhalb des Schultergelenkes ein haselnussgrosser Höcker, der nach vorn und zugleich nach aussen gerichtet ist und ebenso, wie eine zweite etwas grössere, an der hinteren inneren Kante sitzende Exostose nur durch starke Rotation des Oberarmes nach aussen der Belichtung mit Röntgenstrahlen zugänglich gemacht werden konnten. Von diesen Exostosen ist nur die nach hinten und innen gerichtete als rauhe Knochenleiste deutlicher zu fühlen, während die vordere durch die bedeckenden Weichteile der Palpation kaum zugänglich sein dürfte. Etwa in der Mitte des Femurschaftes finden sich an seiner äusseren und inneren Seite je eine flache Auftreibung.

Das untere Ende des Humerus scheint frei zu sein, da Palpation wie Durchleuchtung ein negatives Resultat gaben. Die proximalen Enden der beiden Vorderarmknochen sind ebenfalls frei von Exostosen.

An der Aussenseite des Radius findet sich 7 cm über dem Proc. styloides eine erbsengrosse knochenharte Prominenz.

Ausserdem sitzt an der Volarseite des Radius eine nur undeutlich zu fühlende Exostose, ferner an der Innenseite des Radius ebenfalls 3 cm über dem Handgelenkspalt ein $2\frac{1}{2}$ cm langer, nach dem Spatium interosseum hin und proximal gerichteter, griffelförmiger Fortsatz. Ein ebensolcher, aber nur 1 cm langer entspringt von der entsprechenden Seite der Ulna etwa in der gleichen Entfernung vom Handgelenk wie der vorige. Die Knochen der Handwurzel, Mittelhand und Finger sind auf dieser Seite gänzlich frei von Exostosen.

Wirbelsäule wie Becken sind auf dieser Seite ebenfalls ohne Tumoren.

Auch am oberen Femurende lassen sich keine Knochenauswüchse entdecken.

Dagegen ist der linke Femur an seinem unteren Viertel beträchtlich verdickt und trägt an seiner inneren Seite 2 cm über dem Condylus internus eine hühnereigrosse Exostose von nahezu dreiseitiger Gestalt und höckeriger Oberfläche. An der Aussenseite des Femur findet sich 8 cm über dem Condyl. ext. eine haselnussgrosse Excrescenz. Diese Geschwulst sitzt auf einer 2 cm hohen Auftreibung des Femur, deren Basis 10 cm lang ist.

An der Innenseite der linken Tibia sitzt dicht unter dem Condylus internus tib. ein haselnussgrosser Knochenhöcker von rauher Oberfläche. Vom oberen Ende der Fibula geht eine hakenförmig nach aussen und unten gekrümmte 2 cm lange und 1—2 cm breite Geschwulst von Knochenhärte aus. Sie besitzt eine nach unten gekehrte scharfe Spitze und scheint an ihrer Basis mit einem hühnereigrossen Tumor zusammenzuhängen, der Tibia und Fibula synostotisch miteinander verbindet, 7 cm lang, 3 cm breit ist und eine höckerige Oberfläche bietet. Die Fibula ist im oberen Drittel leicht gekrümmt.

Am Malleolus Fibulae finden sich einige erbsengrosse Höckerchen.

Tibia und Fibula sind dicht über den Malleolen durch einen gänseeigrossen, wohl von ersterer ausgehenden Tumor synostotisch verbunden. Derselbe ragt nach hinten stark vor, zeigt syongiöse Struktur und rauhe Oberfläche. Zwischen ihm und der Achillessehne findet sich ein accesser Schleimbeutel (vergl. Einleitung).

Der linke Fuss ist frei von Exostosen.

Rechts: Die zweite und dritte Rippe werden durch einen etwa 4 cm von ihrem sternalen Ende gelegenen halbtaubeneigrossen Tumor miteinander verbunden.

Der Humerus trägt in der Mitte vorn eine beträchtliche Auftreibung, die 9 cm lang und $1\frac{1}{2}$ cm hoch ist. Darüber findet sich eine wallnussgrosse gestielte Geschwulst mit höckeriger Oberfläche. Diese beiden Exostosen konnten nur durch starke Aussenrotation des Armes der Durchleuchtung mit Röntgenstrahlen zugänglich gemacht werden. Sie sind durch die bedeckenden Weichteile nur schwer zu fühlen.

Das untere Ende des Humerus, sowie das obere der Vorderarmknochen sind auch auf dieser Seite frei von Exostosen.

An der äusseren Fläche der rechten Ulna findet sich 2 cm über dem Capitulum eine kirschkerngrosse höckerige Excrescenz, der Processus styloides fehlt der Ulna. Sie erscheint etwas verkürzt. Radius wie Ulna sind etwas gekrümmt und zwar sieht die Convexität radialwärts.

An der ulnaren Seite der Grundphalange des Zeigefingers findet sich nahe der Basis eine kleine Excrescenz mit scharfer Spitze.

Die Wirbelsäule wie das Becken sind auf dieser Seite ebenfalls frei von Exostosen. Dagegen findet sich 1 cm unterhalb der Trochanterspitze eine halbwallnussgrosse, nur schwer abgrenzbare Auftreibung.

Über dem rechten Condylus ext. femoris sitzt eine leistenförmige, halbwallnussgrosse Exostose; dicht darüber und mit der Basis der eben beschriebenen noch zusammenhängend, eine zweite von Gänseeigrösse. Sie zeigt eine unregelmässig dreiseitige Gestalt mit höckeriger Oberfläche. Sie trägt ferner einen Schleimbeutel und bedingt eine unschöne Difformität des rechten Beines. Diese Exostose ist es, die ihrem Träger nach längerem Gehen Schmerzen verursacht, indem sie Weichteile und Haut emporhebt und nach aussen drängt. Auch auf dieser Seite ist das untere Ende des Femur verdickt. An der hinteren Fläche des Femur, dicht über der Fassa intercondylica erhebt sich eine kurze rauhe Leiste. Über dem Condylus internus sitzt eine nach oben gerichtete, wallnussgrosse gestielte Exostose, die ein Loch trägt und in ihrer Form an einen Proc. supracondyloideus mit Foramen supracondyloideum erinnert. Auch sie bedingt eine Difformität des Oberschenkels.

Dicht unterhalb des Condylus int. tibiae findet sich ein ebensolcher Tumor, der nach unten gerichtet ist, sonst aber in seiner Form ganz dem über dem Condylus int. dext. sitzenden entspricht. Hier allerdings wäre eher die Bezeichnung Proc. infracondyloideus am Platze. Dass Gefässe oder Nerven durch die Löcher dieser Fortsätze gehen ist nicht nachweisbar, aber wahrscheinlich. Am oberen Ende der Fibula finden sich mehrere hakenförmige, bis halbhaselnussgrosse Excrescenzen die nach allen Seiten gerichtet sind.

Die unteren Enden der rechten Unterschenkelknochen sind durch einen 10 cm langen, von der Tibia ausgehenden, knochenharten Tumor mit einander verbunden. Ausserdem ist der Malleolus fibulae selbst etwas verdickt. Der Fuss ist frei von Exostosen.

Ich gehe nunmehr zur Beschreibung des jüngsten mit multipeln Exostosen behafteten Familiengliedes über:

Paul Kühne jun. aus Radegast, zehn Jahre alt, Sohn des Vorigen, soll nach Aussage der Eltern mit Knochenauswüchsen behaftet zur Welt gekommen sein. Die Exostosen sollen mit den Knochen allmählich gewachsen sein, besonders die am distalen Ende des rechten Vorderarmes. Sonst soll Patient nie krank gewesen sein, Drüsenschwellungen habe er nie gehabt. Patient ist ein kräftig gebauter, für sein Alter gut entwickelter Knabe von gesunder Gesichtsfarbe. Zu beiden Seiten des Halses finden sich einige linsen- bis erbsengrosse harte Lymphdrüsen. Zeichen einer durchgemachten Rhachitis sind nicht vorhanden.

Die Körperlänge beträgt 1,36 m, die Länge der Arme 57 cm links, rechts 58 cm. Davon kommen auf die Oberarme beiderseits 23 cm, auf die Vorderarme rechts 19 cm, links 18 cm, auf die Hände beiderseits 16 cm. Die Länge der Beine beträgt 69 cm, die der Oberschenkel 34 cm, die der Unterschenkel mit Füssen 33 cm.

Folgende Stellen sind von Exostosen behaftet.

Links: Der Humerus trägt an seinem oberen Ende eine 7 cm vom Gelenkspalt entfernte, nach innen gerichtete haselnussgrosse gestielte Excrescenz. An der Vorderseite desselben Knochens sitzen zwei weitere Exostosen, die eine $6^1/_2$ cm, die andere $10^1/_2$ cm vom Gelenkspalt entfernt. Beide sind

durch die bedeckenden Weichteile hindurch nur schwer zu fühlen, auch gelang es nur durch starke Aussenrotation des Armes, sie der Durchleuchtung mit Röntgenstrahlen zugänglich zu machen.

Das distale Ende des Humerus, sowie die proximalen von Radius und Ulna sind nicht befallen.

Auf der Volarseite der Ulna findet sich, 5 cm vom Capitulum entfernt, eine haselnussgrosse, stark hervorragende, langgestielte Geschwulst, die proximalwärts und zugleich nach dem Spatium interosseum gerichtet ist und einen Schleimbeutel trägt. Ihre Basis beginnt schon dicht über dem Capitulum ulnae und reicht $5\,^1|_2$ cm ellbogenwärts. Auf dem Dorsum der Ulna findet sich, $2\,^1|_2$ cm über dem Handgelenkspalt, eine zweite, gleichfalls nach dem Spatium interosseum gerichtete Exostose von Kirschkerngrösse. Auf der Rückfläche des Radius, dicht über dem Handgelenk, findet sich eine kleine, erbsengrosse Prominenz, die ebenfalls nach dem Spatium interosseum gerichtet ist. Eine zweite, etwas kleinere, sitzt $^1|_2$ cm über der Epiphysenlinie, an der Aussenseite des Radius. Der linke Radius ist ausserdem ziemlich beträchtlich gekrümmt und zwar mit der Convexität nach aussen.

Die Endphalange des Daumens trägt nahe seiner Spitze eine kleine, zapfenförmige Excrescenz.

Wirbelsäule und Becken sind frei von Exostosen.

Das obere Ende des Oberschenkels zeigt nur eine flache Auftreibung unterhalb der Trochanterspitze. Über dem Condylus int. fomoris findet sich eine wallnussgrosse Exostose, die durch eine Furche in zwei Teile geschieden ist; über dem Condylus ext. ebenfalls eine wallnussgrosse Geschwulst. Beide sind etwa 5—6 cm vom Kniegelenkspalt entfernt.

An der Innenseite der Tibia finden sich, dicht unter dem Condylus internus, ein bis zwei erbsengrosse knochenharte Höcker. An der Aussenseite sind Tibia und Fibula durch einen taubeneigrossen Tumor verbunden, der eine unregelmässige höckerige Oberfläche bietet und das Fibulaköpfchen vom Condyl. ext. tibiae abdrängt. Am Fibulaköpfchen selbst sitzt eine haselnussgrosse, hakenförmig nach unten gekrümmte Excrescenz.

Am unteren Ende der Tibia findet sich eine wallnussgrosse Exostose vorn dicht über dem Talocruralgelenk; eine zweite an der hinteren Seite der Tibia, welche von der Achillessehne bedeckt ist. Sie ist nach oben gerichtet und zugespitzt. Ihrer versteckten Lage wegen konnte sie überhaupt nur durch Röntgenstrahlen entdeckt werden. Das untere Ende der Fibula ist frei von Exostosen.

Rechts: Am oberen Ende des Humerus sitzen zwei nach vorn gerichtete Exostosen ziemlich nahe untereinander, die eine ist 5 cm, die andere 9 cm vom Schultergelenk entfernt. Auch hier war eine starke Rotation des Armes nach aussen für die Durchleuchtung erforderlich.

Das distale Ende des Humerus und die proximalen von Radius und Ulna sind nicht befallen.

Auf der Dorsalseite des Radius findet sich ein halbtaubeneigrosser Tumor, welcher vom Processus styloides radii schräg nach oben und ulnarwärts zieht. Er ist teilweise von den Strecksehnen bedeckt und bietet eine unregelmässige höckerige Oberfläche. Da er eine unschöne Difformität des Handgelenkes bedingt und, dadurch, dass er die Ulna überragt, die Supination des Vorderarms nicht unerheblich beeinträchtigt, so wünschen die Eltern des Patienten die Ent-

fernung des Tumors. An der Volarseite des Radius findet sich ein zweiter Tumor von Haselnussgrösse und zapfenförmiger Gestalt, $1^1/_2$ cm über dem Handgelenk. Ausser einer erbsengrossen, an der Aussenseite des Capitulum ulnae gelegenen und hier eine deutliche Hervorragung bedingenden Exostose lassen sich keine Knochenauswüchse an der Ulna nachweisen.

Wirbelsäule, Becken und oberes Ende des Femur sind frei von Exostosen.

Über dem Condylus internus femoris sitzt eine wallnussgrosse Excrescenz, die in ihrem Bau an einen Proc. supracondyloideus (wie beim Vater) erinnert. 3 cm darüber findet sich eine zweite griffelförmige, die proximalwärts gerichtet ist. Dicht über dem Condylus extern. sitzt eine erbsengrosse spitze Exostose, hinten dicht über der Fossa intercondyloidea eine dritte, von rauher Oberfläche, die sich wohl durchtasten lässt.

Am Condylus int. Tibiae sitzt eine kleinwallnussgrosse knochenharte Excrescenz. Tibia und Fibula sind auch hier wieder gerade so wie links durch eine knochenharte Masse miteinander verbunden, die hauptsächlich nach oben entfaltet ist und sich von hinten als wallnussgrosser Tumor fühlen lässt. Am Capitulum Fibulae finden sich ausserdem noch einige kleinere Höcker, ebenso finden sich am Schafte der Tibia, 4 cm über der unteren Epiphysenlinie, zu beiden Seiten je eine Excrescenz, von denen die äussere halbhaselnussgross, die innere erbsengross ist. Durchfühlen lassen sich diese Exostosen nicht; sie wurden nur mit Hilfe der Röntgenstrahlen entdeckt.

Vom unteren Ende der Tibia ragt eine haselnussgrosse Exostose, dicht über dem Talocruralgelenk, vorn über das untere Ende der Fibula hinweg.

Den 21. Juli 1900 wird die taubeneigrosse, auf dem Dorsum des rechten Radius sitzende Exostose von Herrn Dr. Grosse entfernt.

In Chloroformnarkose wird durch einen bogenförmigen Längsschnitt die Exostose freigelegt, die bedeckenden Weichteile samt dem Periost mit dem Raspatorium abgehoben und dem Haken des Assistenten übergeben. Dann wird die Exostose mittelst Hammer und Meissel abgetrennt, was nicht ohne Schwierigkeit gelang. Es folgten exakte Hautnaht und komprimierender Verband mit Suspension.

Bei dem nach acht Tagen vorgenommenen Verbandwechsel zeigte sich die Wunde als reaktionslos geheilt. Entfernung der Naht, leichter Schutzverband, bald darauf Entlassung.

Die entfernte Exostose zeigte einen knorpeligen Überzug und im Innern eine spongiöse Struktur, nach aussen eine dünne Compacta.

Wir haben also hier einen Fall von multipeln cartilaginären Exostosen vor uns, die durch drei Generationen hindurch vererbt worden sind. Der Grossvater litt an dieser Krankheit, der Vater und dessen Bruder erbten sie von ihm; der Vater übertrug sie seinerseits wieder auf seinen Sohn. Die Schwestern des Vaters, sowie dessen Töchter sind frei von Exostosen, seine beiden älteren Brüder ebenfalls. Beigefügter Stammbaum soll zur besseren Orientierung dienen.

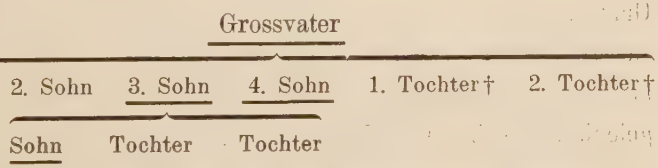

(Die unterstrichenen Personen sind mit Exostosen behaftet.)

Aus diesem Stammbaum ist zu ersehen, dass nur männliche Familienglieder von Exostosen befallen sind und zwar durch direkte Übertragung. Hierfür finden sich zahlreiche Analoga in der Litteratur, z. B. bei Stanley, Nast, Fischer (vier Fälle), Brenner, Herbst u. s. w. Dieser Vererbungsmodus ist aber nicht der einzige. Auf der andern Seite werden multiple Exostosen auch auf weibliche Nachkommen übertragen und zwar in manchen Fällen in überaus hohem Maasse: ich möchte hier nur die Fälle von Reulos, Schmidt u. s. w. erwähnen, bei denen vorwiegend Frauen befallen sind. Dann giebt es wieder Fälle, bei denen ein weibliches Familienglied die multipeln Exostosen auf seine männlichen Nachkommen überträgt, ohne selbst davon befallen zu sein, ein Verhalten, das an die Vererbungsweise der Haemophilie und des Daltonismus erinnert (Fischer, Hoffa). Kurz die Arten der Vererbung sind so mannigfach, dass sich unmöglich scharf abgegrenzte Typen dafür aufstellen lassen. Soviel aber steht fest, dass das männliche Geschlecht gegenüber dem weiblichen, von den multipeln, cartilaginären Exostosen bei weitem bevorzugt wird.

Es sei an dieser Stelle erwähnt, dass es auch zahlreiche nicht erbliche Fälle giebt, die uns jedoch hier nicht weiter interessieren.

Was den Sitz der Exostosen bei unseren drei Patienten anbetrifft, so können wir wohl sagen, dass im Grossen und Ganzen etwa dieselben Stellen befallen sind; wenigstens finden sich bei Vater und Sohn an den oberen Enden beider Oberarme, an den Distalen beider Vorderarme, an den dem Kniegelenk zugekehrten Enden von den Oberschenkel- und Unterschenkelknochen beiderseits und schliesslich an den Fussenden

beider Unterschenkelknochen Exostosen vor. Ausnahmen sind nur die beim Vater allein vorkommenden Tumoren an den Rippen. Auffallend ist es, dass die dem Ellbogen zugewendeten Gelenkenden der Oberarm- und Unterarmknochen beiderseits bei Vater und Sohn frei von Exostosen sind. Die beim Grossvater befallenen Stellen entsprechen denen bei Vater und Sohn zwar nicht ganz, doch mag dies zum Teil auf der Unvollkommenheit, der damaligen (1882, Braune) Untersuchungsmethode beruhen, die die jetzt so bequeme und gerade für unsere Zwecke so geeignete und wichtige Durchleuchtung mit Röntgenstrahlen noch nicht kannte.

So ist wohl anzunehmen, dass auch die beiden oberen Humerusenden beim Grossvater befallen waren, dass aber die an diesen Stellen sitzenden Exostosen der Palpation durch die dicken bedeckenden Weichteile hindurch nicht zugänglich waren. Eine bemerkenswerte Ausnahme wäre also dann nur die Exostose am Ellbogenende des rechten Radius beim Grossvater. In dem Befallensein ähnlicher Stellen dürfte sich wohl eine gewisse Vererbungstendenz aussprechen.

Wie zu Anfang schon hervorgehoben wurde, entstehen die multipeln cartilaginären Exostosen vorzugsweise an den Gelenkenden der langen Röhrenknochen und zwar in der intermediären Knorpelzone der Epiphysenlinie. Dass in unseren Fällen die Exostosen nicht immer in ganz direkter Nähe der Epiphysenlinie sitzen, darf uns nicht wundern, wenn wir bedenken, dass das Längenwachstum der langen Röhrenknochen an der Epiphysenlinie selbst statthat, diese selbst aber auch ihren Ort immerfort ändert, indem sie immer mehr nach dem Gelenk zu rückt. So scheint es uns erklärlich, dass die Exostose allmählich immer mehr nach der Diaphyse zu ihren Sitz be-

kommen, wie z. B. die Exostosen am rechten Oberarm des Vaters, die beinahe in der Mitte des Humerus sitzt. Die allmähliche Verschiebung der Exostosen ist wohl ganz analog dem Näherrücken der beiden Versuchen über das Knochenwachstum, nahe der Epiphysenlinie eingeschlagenen Stifte, nach der Knochenmitte hin zu setzen.

Betrachten wir die Aetiologie der multipeln cartilaginären Exostosen, so sei nochmals ihre schon besprochene Erblichkeit erwähnt, andererseits möge folgendes bemerkt werden:

Gelenkrheumatismus, Syphilis, Skrophulose sind in früherer Zeit für die Entstehung der multipeln Exostosen verantwortlich gemacht worden, bis Vix 1856 eine andere Theorie aufstellte, indem er sagte, dass niemals da Exostosen vorkommen, wo kräftige Muskeln fehlen. Er glaubt also, dass jene das Resultat des Einflusses der Muskelaktion auf die im Übergange aus dem Stadium der Erweichung in das der Eberneation begriffenen spongiösen Knochenteile seien. Recklinghausen vermutete, dass die multipeln Exostosen mit den Wachstumsvorgängen in Verbindung stehen, die gerade an den Epiphysenlinien der Knochen ablaufen und dass sie sich hauptsächlich aus den Knorpelmassen herausbilden, welche Epiphyse und Diaphyse mit einander verbinden und vielleicht einer Art chronisch entzündlichen Prozesses dieses Knorpels ihren Ursprung verdanken. Für eine solche entzündliche Natur würde wenigstens der Fall von Eberth sprechen, wo derartige multiple Exostosen mit Fieber und lokaler Schmerzempfindung sich entwickelten. Doch blieb dieser Fall bis jetzt vereinzelt.

Das grösste Verdienst um die Aetiologie der multipeln cartilaginären Exostosen gebührt zweifellos Virchow. Dieser hatte schon in seinem grossen Geschwulstwerke Hypothesen

inbetreff der Genese der multipeln Exostosen aufgestellt, die wohl heute der Hauptsache nach Gültigkeit haben. Er sprach sich dahin aus, dass die ungewöhnliche seitliche Wucherung an den Knochen vielleicht durch einen in frühster Zeit die Gegend des Intermediärknorpels treffenden Reiz erzeugt werde. Nach Virchow's Ansicht gehen also die cartilaginären multipeln Exostosen vom transitorischen Knorpel aus, an dem das Knochenwachstum stattfindet. Auf Grund reichlichen Beobachtungsmaterials konnte er die Exostosenbildung mit einiger Bestimmtheit auf Abnormitäten in der Ossifikation des intermediären Knorpels und im Knochenwachstum zurückführen. Er machte einerseits in früher Jugend überstandene Knochenkrankheiten, bei welchen Unregelmässigkeiten in der Knochenbildung vorkommen, verantwortlich, anderseits betonte er die Erblichkeit, welche auf ursprüngliche Gewebe des Körpers als Träger der Disposition hinwies. Indem immer mehr erbliche Fälle von cartilaginären Exostosen gefunden wurden, erhielt die Virchow'sche Hypothese eine wesentliche Stütze in den Augen der Kliniker, so dass v. Bergmann erklären konnte, die multipeln Exostosen seien eine Wachstumsstörung des Intermediärknorpels, gegeben durch eine ursprüngliche fehlerhafte Anlage.

In den siebenziger Jahren fand Volkmann bei einigen Fällen von multipeln Exostosen eine Hemmung im physiologischen Längenwachstum der Knochen, daneben auch noch eine abnorme Krümmung derselben. Er führte diese Anomalien auf eine in früher Lebenszeit durchgemachte Rhachitis zurück und sprach die Vermutung aus, dass die Exostosen ebenfalls durch Rhachitis, vielleicht durch eine besondere Art derselben bedingt sein könnten. Volkmann nannte diese Krankheit dann Rhachitis nodosa.

Gegen diese Ansicht Volkmanns lassen sich jedoch verschiedene Einwände erheben. So z. B. führt Bessel-Hagen das so ausserordentlich seltene Vorkommen von Curvaturen der Knochen im Verein mit multipeln cartilagin. Exostosen an und besonders das Vermissen der für die rhachitischen Knochen so ausserordentlich charakteristischen Schwere bei den exostotischen Knochen. Ein weiterer Gegengrund ist das Fehlen der Erblichkeit bei Rhachitis. Denn, wenn auch schon erbliche Fälle dieser Krankheit beobachtet worden sind, so sind diese immerhin sehr gering an Zahl, andererseits wäre zu bedenken, dass diese Erblichkeit nur vorgetäuscht sein kann. Rhachitis ist nach den neusten Anschauungen eine Konstitutionskrankheit und wird durch ungünstige klimatische Verhältnisse und schlechte Ernährungsbedingungen verursacht. So kann man bei Eltern und Kindern Zeichen von Rhachitis antreffen, die aber hier nicht durch erbliche Übertragung von ersteren auf letztere übergegangen sind, sondern durch den Aufenthalt in derselben schlechten Luft und durch Aufnahme derselben unzureichenden Nahrung zu erklären sind. Ferner haben Helfrich und seine Schüler gezeigt, dass die im Verein mit multipeln Exostosen beobachteten Verbiegungen und Verkürzungen der Knochen garnicht rhachitisch sind, sondern durch Unregelmässigkeiten und Hemmungen des epiphysären Wachstums, also durch ähnliche Veränderungen wie die multipeln Exostosen selbst entstehen. Bessel-Hagen stellte nähere Untersuchungen darüber an und konnte an einer grösseren Reihe von Fällen nachweisen, dass die Kombination beider Erscheinungen sehr häufig erblich sei und dass daher ein ätiologischer Zusammenhang beider Affektionen unbestreitbar sei. Ja, er geht sogar soweit, dass er geradezu etwas Gesetzmässiges in jener Kombination sucht

und bemüht ist, Regeln aufzustellen, nach welchen die Exostosen das Knochenwachstum beeinflussen. So kam er schliesslich zu der Ansicht, dass, je grösser eine Exostose, um so grösser die Wachstumsstörung des betreffenden Knochens sein müsse. Man hat auch Fälle gefunden mit multipeln Exostosen, bei denen Arme und Beine im Verhältnis zu Kopf und Rumpf viel zu kurz waren, so dass die Träger ein geradezu karrikaturenhaftes Aussehen erlangten. Doch findet sich dieses Missverhältnis keineswegs bei jedem hier in Betracht kommenden Falle. Untersuchen wir z. B. unsere Patienten bezüglich dieser Wachstumsstörungen, so finden wir Folgendes:

Der Vater ist 1,67 m gross und von untersetzter Figur. Seine Beine sind wohl etwas kurz mit 0,87 m Länge, aber er ist doch noch durchaus proportioniert gebaut. Arme und wohl auch Beine stehen immerhin noch in einem richtigen Verhältnis zur Körperlänge. Wollten wir aber den Satz Bessel-Hagens anwenden, so müssten wir einen Zwerg mit kurzen Armen und Beinen vor uns haben. Die am stärksten befallenen Beine müssten viel kürzer sein als sie wirklich sind, denn die an ihnen sitzenden Exostosen sind auch die grössten von allen. Ferner sind aber auch die oberen Enden der Humeri mit nicht gerade kleinen Exostosen besetzt, so dass auch diese an Länge eingebüsst haben müssten, wenn Bessel-Hagens Ansicht gültig sein soll. Und doch besitzen die Arme eine ganz normale Länge, wie sie der Körperlänge etwa entspricht.

Für diesen Fall kann also Bessel-Hagens Satz keine durchgehende Anwendung finden, noch weniger aber auf den in Amerika verschollenen Bruder des Vater, der trotz sehr grosser und überaus zahlreicher Exostosen, ein hochaufgeschossenes Individuum gewesen sein soll.

Gehen wir nunmehr zur Betrachtung des jüngsten, an multipeln Exostosenbildung leidenden Familiengliedes über bezüglich der Wachstumsstörungen. Wir sehen einen durchaus proportioniert gebauten Knaben, der für sein Alter eher gross als klein zu nennen ist. Bei ihm fallen uns besonders die Prominenzen über dem rechten Handgelenk und am linken Capitulum Fibulae auf, weniger die über dem linken Talocruralgelenk. Trotz des durchaus proportionierten Baues lässt sich doch eine Wachstumsstörung nachweisen und zwar an der Ulna des linken Vorderarms, und nicht, wie man nach Bessel-Hagen erwarten sollte, am linken Bein und am rechten Vorderarm. Zwar ist an diesem letzteren der Radius als Träger der oben erwähnten halbtaubeneigrossen Exostose etwas leicht gekrümmt, doch ist diese Krümmung so unbedeutend, dass sie wohl wenig Beachtung verdient. Auch stehen der Radius mit einer Länge von 0,18 m und die Ulna mit einer Länge von 0,19 m in durchaus richtigem Verhältnis zu einander (die Ulna ist vom Olecranon aus gemessen). Ausserdem ist die Ulna vollständig gerade. Anders der linke Vorderarm, die linke Ulna, die an ihrem distalen Ende jene haselnussgrosse, langgestielte Exostose trägt, besitzt eine Länge von nur $16\,^3/_4$ cm. Sie ist auch etwas dicker als normal, aber nicht gekrümmt. Ohne Zweifel liegt hier eine typische Wachstumshemmung im Sinne Bessel-Hagens vor, verursacht durch die grosse gestielte Exostose. (Nachträglich fiel mir ein ähnliches Verhalten an der rechten Ulna des Vaters auf, wo einer kirschkerngrossen Exostose das Fehlen des Processus styloides ulnae entspricht). Am linken Radius des Knaben fällt uns eine Krümmung nach aussen auf. Er misst ohne Berücksichtigung der Krümmung, also in gerader Linie, $17\,^1/_4$ cm, mit Berücksichtigung derselben,

nahezu 18 cm, also beinahe soviel als der entsprechende Knochen der anderen Seite. Am linken Radius sitzt aber nur eine kleine Exostose die mit der Krümmung wohl nichts zu schaffen hat. Nach meiner Ansicht hat die abnorme Krümmung des Radius folgenden Grund:

Die stärkste Krümmung des Radius findet sich gerade an der Stelle, gegen welche die von der Ulna herkommende, grosse, gestielte Exostose gerichtet ist. Es liegt deshalb die Vermutung nahe, dass der Radius dem Druck der gegen ihn anwachsenden Exostose nachgegeben hat; da er aber an seinen beiden Enden durch Gelenkbänder fixiert war, so konnte dies nur dadurch geschehen, dass er gekrümmt wurde. Er wurde gleichsam über die heranwachsende Exostose gebogen. Die linke Ulna ist also hier der einzige Knochen, welcher deutliche Wachstumsstörungen zeigt.

Die zuletzt erschienene Arbeit über multiple Exostosen ist die von Hoffa. Er beschreibt an der Hand ausgezeichneter Röntgenbilder einen an multipeln Exostosen leidenden Jungen von 16 Jahren, der nebenbei auch erhebliche Wachstumsstörungen der befallenen Knochen aufweist. Sehr beachtenswert und interessant sind an diesem Falle die kaum eben noch sichtbaren Epiphysenlinien. Hoffa bringt nun die Wachstumsstörung und die multipeln Exostosen damit in Zusammenhang und glaubt, dass die frühzeitige Verknöcherung der Epiphysenlinien diese beiden so häufig kombinierten Erscheinungen verursache. Er sagt, „es sei wohl denkbar, dass das Material, welches ursprünglich bestimmt war, das Längenwachstum des Knochens zu besorgen, nunmehr eben durch die vorliegende, uns noch unbekannte Störung in der Entwicklung der Epiphysenlinie, nach aussen gedrängt worden sei,

so dass es jetzt, statt in die Länge zu wachsen, in unregelmässiger Weise in die Breite gewachsen sei".

Prüfen wir unseren letzten Fall auf das Verhalten der Epiphysenlinien hin, so genügt ein Blick auf die Röntgenbilder, um zu erkennen, dass Epiphysenlinie an sämtlichen Knochen, sogar auch an der im Wachstum zurückgebliebenen Ulna sin. gut erhalten und wohl ausgebildet ist. Auch die linke Ulna also, an der einzig eine wirkliche Wachstumsstörung zu konstatieren ist, lässt eine deutliche und leicht wahrnehmbare Epiphysenlinie erkennen. In dieser Hinsicht unterscheidet sich also unser Fall ganz wesentlich von dem Hoffa'schen.

Aus alledem ergiebt sich, dass die Untersuchungen über multiple Exostosen durchaus noch nicht als abgeschlossen betrachtet werden können. Bietet doch fast jeder neue Fall wieder etwas Besonderes. Eine ganz wesentliche Vervollkommnung hat die Untersuchungsmethode in der Anwendung der Röntgenstrahlen erhalten und so steht es zu erwarten, dass immer wieder neue Entdeckungen bezüglich dieser Krankheit gemacht werden und dass man schliesslich zu einem befriedigenden Resultat betreffs der Genese der multipeln Exostosen gelangt.

Soviel steht bis jetzt fest, dass wir eine erbliche Praedisposition für die multipeln Exostosen annehmen müssen, die wohl der Cohnheim'schen Geschwulsttheorie entspricht, und dass zu der Praedisposition irgend welche andere Momente hinzukommen, um diese Krankheit zum Ausbruch kommen zu lassen.

Vielleicht sind diese Momente ähnlich denen, die der Rhachitis zugrunde liegen, also schlechte Existenzbedingungen. So lässt sich vielleicht doch eine gewisse Verwandtschaft der

multipeln Exostosen zur Rhachitis herstellen, von der sich erstere Krankheit dadurch unterscheidet, dass eben bei ihr ein ganz bestimmter, erblich disponierter Ort im intermediären Knorpel vorhanden ist, der dann weiter von ungünstigen Nahrungsverhältnissen abhängt.

Ich möchte jedoch ausdrücklich bemerken, dass ich diese Vermutung nur mit grösster Vorsicht ausspreche, zumal bis jetzt die Existenzbedingungen der mit multipeln Exostosen behafteten Individuen noch wenig Beachtung gefunden haben.

In unserem Fall lässt sich geltend machen, dass das Schneiderhandwerk, das die Vorfahren betrieben, das der Vater betreibt und der Sohn später einmal auch übernehmen soll, nicht gerade zu den der körperlichen Gesundheit zuträglichsten Gewerben gehört. Im Übrigen giebt der Vater selbst zu, dass seine und seiner Familie Ernährungsverhältnisse keine glänzenden seien. Es ist also wohl denkbar, dass der Reiz, der nach Virchows Ansicht in frühster Jugend den intermediären Knorpel trifft und in vereinzelten Fällen ihn auch schon während des Embryonallebens heimsucht, eben durch schlechte Existenzbedingungen erzeugt wird und dass er die betreffenden Stellen um so mehr beeinflusst, als sie Träger einer besonderen, ererbten Disposition sind. Es würden also dann nur diese besonders disponierten Orte als Ausgangspunkte der Exostosen zu betrachten sein, während der übrige Teil der Epiphysenlinie freibleibt.

Litteraturverzeichnis.

Marle: Inaug.-Dissert. Berlin 1868.
Sonnenschein: „ „ Berlin 1873.
Braune: „ „ Halle 1882.
Brenner: „ „ München 1884.
Roberg: „ „ Bonn 1886.
Spengler: „ „ Strassburg 1887.
Schäfer: „ „ Würzburg 1888.
Drescher: „ „ Giessen 1889.
Herbst: „ „ Berlin 1890.
Ditrich: „ „ Kiel 1892.
Klehmet: „ „ Berlin 1892.
Schuhmacher: „ „ Würzburg 1893.

Virchow's Archiv: 1866, 35, 1879, 77, 1882, 88, 1885, 1886, 104.
Virchow: Pathologie der Geschwülste, Bd. II.
Bessel-Hagen: v. Langenbecks Archiv 16, 1890.
v. Langenbecks Archiv: 17, 1872, 32, 1885, 45, 1893.
D. Nasse: Sammlung klin. Vorträge, Volkmanns Chirurgie 124.
Schmidts Jahrbücher 208.
Deutsche medizinische Wochenschrift No. 13.
Berliner klinische Wochenschrift No. 32.
Deutsche Zeitschrift für Chirurgie 12, 30.
Hoffa: Fortschritte auf dem Gebiete der Röntgenstrahlen, Bd. II, Heft 4, S. 127.
Reinecke: Beiträge zur klinischen Chirurgie, Bd. VII, 1891.
Hoffmann: Anatomie des Menschen, Lehrbuch.

Zum Schluss sei mir gestattet, Herrn Prof. Dr. v. Bramann für die mir in liebenswürdigster Weise zugeteilten Fälle meinen tiefgefühltesten Dank auszusprechen. Ferner bin ich zu Dank verpflichtet den Herren Assistenzärzten Dr. Grosse und Dr. Appun, die mir mit Rat und That zur Seite standen.

Lebenslauf.

Den 31. August 1877 wurde ich, Carl Otto Keller als Sohn des praktischen Arztes Dr. Edmund Keller zu Lörrach in Baden geboren und katholisch getauft. Nach $2^1/_2$ jährigem Besuch der dortigen Volksschule trat ich im September 1886 in das dortige Grossherzoglich Badische Gymnasium ein, welches ich im Juli 1895 mit dem Zeugnis der Reife verliess. Alsdann trat ich den 1. Oktober 1895 in das Feldartillerie-Regiment von Holtzendorff (1. Rhein.) No. 8 als Fahnenjunker ein, entschloss mich aber im Anfang des folgenden Jahres, die militärische Laufbahn zu verlassen und mich dem Studium der Medizin zu widmen.

Ich besuchte hierauf folgende Universitäten: Zunächst Basel (Schweiz), da meine Heimat in der Nähe dieser Stadt liegt, vom März 1896 bis März 1897. Hierauf begab ich mich an die „Vereinigte Friedrichs-Universität Halle-Wittenberg", wo ich vom März 1897 bis März 1898 verblieb. Im März 1898 legte ich auch, nachdem mir die beiden in der Schweiz studierten Semester angerechnet worden waren, die ärztliche Vorprüfung mit Erfolg ab. Ich war dann vom April 1898 bis März 1899 an der Universität Leipzig, im Sommersemester 1899 in Freiburg i. B. und vom Oktober 1899 bis zum Oktober 1900 wieder an der „Vereinigten Friedrichs-Universität

Halle-Wittenberg, wo ich dann im Wintersemester 1900/01 die ärztliche Staatsprüfung vollständig absolviert habe. Am 23. März 1901 bestand ich das Kolloquium vor der Fakultät.

Während meines Aufenthaltes an den betreffenden Universitäten hörte ich die Vorlesungen folgender Herren:

In Basel bei Corning, Griesbach, Hagenbach-Bischoff, Klebs, Kollmann, Picquard, Zschokke, Heussler.

In Leipzig bei Birsch-Hirschfeld †, Curschmann, His jun., Hoffmann, Menge, Perthes, Trendelenburg, Zweifel.

In Halle bei Bernstein, v. Bramann, Eissler, Endres †, Fraenkel, Eberth, v. Herff, v. Hippel, Harnack, Grenacher, Fehling, v. Mering, Weber, Nebelthau, Franz, Volhardt, Roux, Reineboth, Schwartze.

Ihnen allen sei hiermit herzlichst gedankt.